

آشنایی با بیماری ویروسی مرگ پنهان (CMNV) میگو

محمد خلیل پذیر

dr.pazir@gmail.com

پژوهشکده میگوی کشور، موسسه تحقیقات علوم شیلاتی کشور، سازمان تحقیقات آموزش و ترویج کشاورزی (AREO)، بوشهر، ایران.

چکیده

شیوع بیماری‌های اپیدمیک (همه گیر) و نوپدید در صنعت میگو زبان‌های فراوانی به این صنعت بویژه در کشورهای آسیایی و جنوب شرق آسیا شامل چین، هند، مالزی، اندونزی، فیلیپین، ویتنام و تایلند وارد نموده است. بیماری ویروسی مرگ پنهان^۱ یکی از بیماری‌های نوپدید در صنعت پرورش میگو می‌باشد. عامل ایجاد کننده بیماری یک ویروس RNA دار تک رشته‌ای کروی بدون پوشش از جنس نوداویروس می‌باشد. مهمترین گونه‌های حساس به این بیماری شامل میگوی ببری سیاه^۲، میگوی ژاپنی^۳، میگوی چینی^۴، میگوی سفید غربی و میگوی روزنبرگی^۵ می‌باشند. بیماری بطور عمده در طول ۸۰-۶۰ روز پس از ذخیره سازی بروز پیدا می‌کند که معمولاً با تلفات بالای ۸۰ درصد همراه است. از مهمترین علائم بالینی میگوهای آلوده شده به بیماری ویروسی مرگ پنهان می‌توان به نکروز، سفید شدن و رنگ پریدگی عضلات مخطط شکمی، نکروز و آتروفی (کوچک شدن) هپاتوپانکراس، خالی بودن روده و معده، نرم شدن پوسته و کندی رشد اشاره نمود.

واژگان کلیدی: بیماری ویروسی مرگ پنهان، ویروس RNA، سفید شدن عضلات

مقدمه

در دهه گذشته، شیوع بیماری‌های اپیدمیک (همه گیر) و نوپدید در صنعت میگو زبان‌های فراوانی به این صنعت بویژه در کشورهای آسیایی و جنوب شرق آسیا شامل چین، هند، مالزی، اندونزی، فیلیپین، ویتنام و تایلند وارد

نموده است (Moffitt and Cajas-Cano, 2014). به‌گونه‌ای که تولید متوسط جهانی میگو از ۴ میلیون تن در سال ۲۰۱۱ به ۳/۳ میلیون تن در سال ۲۰۱۳ کاهش پیدا نموده بود با این وجود به دلیل کنترل شیوع برخی از بیماری‌ها تولید میگو در سال ۲۰۱۵ تا حدودی افزایش یافت و به ۳/۷ میلیون تن رسید (Pooljun et al., 2016).

یکی از بیماری‌های نوپدید در صنعت پرورش میگو بیماری ویروسی مرگ پنهان^۶ می‌باشد. عامل ایجاد کننده بیماری یک ویروس RNA دار تک رشته‌ای^۷ کروی بدون پوشش با قطر تقریبی $1/8 \pm 24/9$ نانومتر از جنس نوداویروس می‌باشد. این بیماری اولین بار در سال ۲۰۰۹ در مزارع پرورش میگوی چین گزارش شد. با این وجود شیوع این بیماری از ۲۰۱۳ تا ۲۰۱۵ به بالاتر از ۳۱/۸ درصد رسید (Zhang et al., 2014).

بیماری بطور عمده در طول ۸۰-۶۰ روز پس از ذخیره سازی بروز پیدا می‌کند که معمولاً با تلفات بالای ۸۰ درصد همراه است (Zhang et al., 2017b). این بیماری تاکنون با ضرر و زیان اقتصادی فراوانی بویژه در مراکز تکثیر و مزارع پرورش میگو همراه بوده است. بیماری مرگ پنهان به این دلیل پنهان نامیده می‌شود که بر خلاف بسیاری از بیماری‌های ویروسی همچون بیماری ویروسی لکه سفید بجای اینکه تلفات در سطح آب و یا در کناره استخر دیده شود این تلفات در کف استخر تجمع می‌یابند، لیکن بر خلاف بسیاری از بیماری‌های شایع در صنعت میگو در ابتدا پرورش دهندگان هیچ اطلاعی از مرگ و میر روی داده شده در استخر ندارند (Zhang et al., 2014).

بیماری مرگ پنهان به این دلیل پنهان نامیده می‌شود که بر خلاف بسیاری از بیماری‌های ویروسی همچون بیماری ویروسی لکه سفید بجای اینکه تلفات در سطح آب و یا در کناره استخر دیده شود این تلفات در کف استخر تجمع می‌یابند.

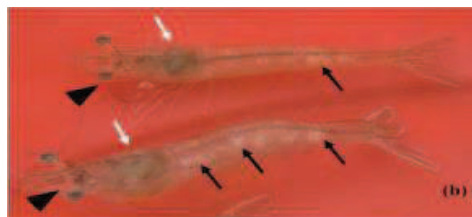1. Covert mortality nodavirus (CMNV)
2. P. monodon
3. P. japonicus
4. P. chinensis

5. Macrobrachium rosenbergii
6. Covert mortality nodavirus (CMNV)
7. Single-stranded RNA

علائم بالینی

در استخرهای پرورشی میگوهای سفید غربی^۸ مبتلا به بیماری ویروسی مرگ پنهان، تلفات آرام پیش رونده تا مرگ دسته جمعی مشاهده می‌شود به گونه‌ای که میزان تلفات ممکن است به بالای ۹۰-۸۰ درصد در طول یک دوره پرورشی برسد. از مهمترین علائم بالینی میگوهای مبتلا به بیماری ویروسی مرگ پنهان می‌توان به نکروز، سفید شدن و رنگ پریدگی عضلات مخطط شکمی، نکروز و آتروفی (کوچک شدن) هیپوتوپانکراس، خالی بودن روده و معده، نرم شدن پوسته و کندی رشد اشاره نمود (شکل ۱).

شایان ذکر است که علائم بالینی فوق شباهت زیادی با علائم بالینی حاصل از بیماری ویروسی نوداویروس در میگوهای سفید غربی^۹ و بیماری ویروسی نوداویروس در میگوهای روزنبرگی^{۱۰} با عامل ایجاد کننده از خانواده نوداویریده^{۱۱} دارد (Arcier et al., 1999, Yoganandhan et al., 2006). با این وجود توالی‌یابی آمینو اسیدهای ویروس نوداویروس ایجاد کننده بیماری مرگ پنهان حاکی از آن بود که این ویروس تنها ۳۹ درصد با ویروس MrNV شباهت دارد (Tang et al., 2007, Zhang et al., 2014).



شکل ۱- علائم بالینی در میگوهای آلوده به بیماری ویروسی مرگ پنهان. a: میگوی سالم (مثلث مشکی میگو)

امروزه این بیماری در سایر کشورهای تولید کننده میگو نیز گزارش شده است. Thitamadee و همکاران (۲۰۱۶) شیوع بالایی از بیماری ویروسی مرگ پنهان را در مزارع میگوی تایلند گزارش نمودند همچنین نتایج مشابهی توسط Pooljun و همکاران (۲۰۱۶) با روش تشخیصی RT-nPCR (شیوع ۳۰/۴ درصد) و با روش RT-qPCR (شیوع ۳۷/۷ درصد) گزارش شد. اخیراً برخی از نمونه‌های میگوی سفید غربی جمع آوری شده از ویتنام و اکوادور که توسط روش RT-LAMP^{۱۲} مورد بررسی قرار گرفته بودند از لحاظ بیماری ویروسی مرگ پنهان مثبت گزارش شد (Zhang et al., 2017a). بنابراین شیوع بالا و انتشار وسیع از بیماری ویروسی مرگ پنهان در کشورهای جنوب شرق آسیا و آمریکای لاتین نشان می‌دهد که خطر انتقال بیماری از یک منطقه به منطقه دیگر وجود دارد (Thitamadee et al., 2016).

گونه‌های حساس به بیماری ویروسی مرگ پنهان مهمترین گونه‌های حساس به این بیماری شامل میگوی ببری سیاه^۴، میگوی ژاپنی^۵، میگوی چینی^۶، میگوی سفید غربی و میگوی روزنبرگی^۷ می‌باشند (Zhang et al., 2014, Liu et al., 2018).

مقایسه نحوه بروز این بیماری با سندروم مرگ زود رس و بیمار ویروسی لکه سفید حاکی از موارد زیر بود (Zhang et al., 2017a) (جدول ۱).

جدول ۱: مقایسه نحوه بروز بیماری ویروسی مرگ پنهان بیماری با دو بیماری لکه سفید، و سندروم مرگ زود رس

ویژگی‌ها	بیماری ویروسی لکه سفید	بیماری ویروسی مرگ پنهان	سندروم مرگ زود رس
شکل تلفات	مرگ و میر سریع	مرگ و میر دسته جمعی	مرگ و میر ناگهانی
دوره بروز بیماری	۲۰-۶۰ روز پس از ذخیره سازی	۶۰-۸۰ روز پس از ذخیره سازی	۱۰-۲۰ روز پس از ذخیره سازی
شرایط ایجاد بیماری	استرس ناشی از تغییر شرایط محیطی	افزایش درجه حرارت آب، نیتريت و آمونیاک	تغذیه بیش از حد
کندی رشد	هیچ ارتباطی وجود ندارد	احتمالاً مربوط است	با مرگ و میر بالا همراه است
نیاز به اکسیژن محلول در آب	نیاز شدید	تأثیر قابل توجهی ندارد	تأثیر قابل توجهی ندارد

- Reverse transcription Nested - PCR (RT-nPCR)
- Real-time Quantitative Polymerase Chain Reaction
- Real-time Reverse Transcription Loop Mediated Isothermal Amplification
- P. monodon*
- P. japonicus*
- P. chinensis*
- Macrobrachium rosenbergii*
- Litopenaeus vannamei*
- Penaeus vannamei* nodavirus (PvNV)
- Macrobrachium rosenbergii* nodavirus (MrNV)
- nodaviridae

شیوع بالا و انتشار وسیع از بیماری ویروسی مرگ پنهان در کشورهای جنوب شرق آسیا و آمریکای لاتین نشان می‌دهد که خطر انتقال بیماری از یک منطقه به منطقه دیگر وجود دارد.



پاراهمولیتیکوس^۱، نکروز عفونی بافت خونساز و بافت‌های زیر جلدی^۲، موندون باکولوویروس^۳، بیماری ویروسی لکه سفید^۴، سندروم ویروسی تورآ^۵ و بیماری ویروسی کله زرد^۶ مورد استفاده قرار گیرد (Tang and Lightner, 2001, Durand and Lightner, 2002).

در حال حاضر، روش اختصاصی RT-LAMP^۷ برای تشخیص بیماری ویروسی مرگ پنهان در میگوهای سفید غربی توسعه یافته است. این روش در مقایسه با روش RT-PCR یک روش سریع و با حساسیت بالا است ولی به دلیل نیاز به فرآیندهای پیچیده برای بهینه سازی واکنش‌ها، محدودیت در دسترسی به واکنشگرها، ابزار و پرایمر اختصاصی چندان مرسوم نشده است (Yan et al., 2009, Zhang et al., 2017a).

علائم آسیب شناسی

بررسی‌های آسیب شناسی عضلات مختلط شکمی حاکی از تشکیل ضایعات سفید رنگ در فیبرهای عضلانی همراه با نکروز انعقادی^۸ و متلاشی شدن رشته عضلانی، دژنراسیون^۹ (انحطاط) سلول‌های هیالین، از بین رفتن رشته‌های عضلانی و نکروز سلول‌های عضلانی^{۱۰} می‌باشد. نکروز عضلانی چندتایی در عضلات مختلط همراه با نفوذ هموسیت‌ها و تکه تکه شدن و متراکم شدن هسته هموسیت‌ها از دیگر علائم آسیب شناسی رشته‌های عضلانی می‌باشد (Zhang et al., 2017a, Zhang et al., 2017b) (شکل ۲).

از مهمترین علائم آسیب شناسی بافت هیاتوپانکراس مشاهده واکوئله شدن سیتوپلاسم سلول‌های هیاتوپانکراس و مشاهده گنجیدگی ائوزینوفیلیک^{۱۱} در درون سلول‌های اپی‌تلیوم مجاری هیاتوپانکراس همراه تورم شدن هسته سلول‌های هیاتوپانکراس می‌باشد. همچنین مهمترین علائم آسیب شناسی سلول‌های لنفاوی شامل افزایش گنجیدگی درون سلولی و متراکم شدن هسته است (Zhang et al., 2014) (شکل ۲).

توخالی) و میگوی آلوده (مثلث مشکی توپر) ، هیاتوپانکراس میگوی سالم (مثلث سفید توپر)، رنگ پریدگی هیاتوپانکراس (پیکان سفید)، مات شدن و سفید شدن عضلات شکمی (پیکان مشکی). b: سفید شدن عضلات بندهای شکمی (پیکان مشکی). کوچک شدن و رنگ پریدگی هیاتوپانکراس (پیکان سفید).

مقایسه علائم بالینی بیماری ویروسی مرگ پنهان با بیماری ویروسی لکه سفید و سندروم مرگ زود رس مطابق جدول ۲ می باشد (Thitamadee et al., 2016).

جدول ۲: مقایسه علائم بالینی بیماری ویروسی مرگ پنهان با بیماری ویروسی لکه سفید و سندروم مرگ زودرس

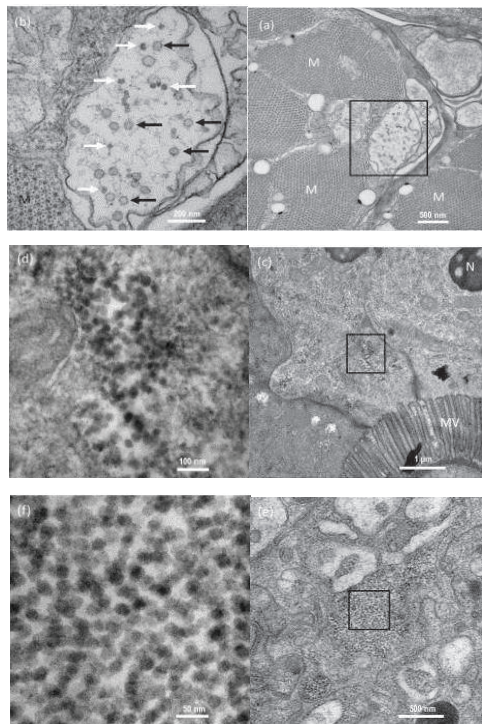
ویژگی‌ها	بیماری ویروسی لکه سفید	بیماری ویروسی مرگ پنهان	سندروم مرگ زودرس
رنگ هیاتوپانکراس	معمولی تا بی‌رنگ	بی‌رنگ ، قهوه‌ای مایل به زرد	رنگ پریده تا سفید
رنگ پوسته	قرمز	طبیعی	سفید
سفید شدت عضلات	برخی مواقع مشاهده می‌شود	علامت بارز	برخی مواقع مشاهده می‌شود

روش تشخیص

اولین تشخیص بیماری ویروسی مرگ پنهان در سال ۲۰۱۴ در میگوهای آلوده از طریق روش nested RT-PCR انجام گرفت. بدین منظور بعد از استخراج RNA ویروس از میگوهای آلوده و تولید cdNA از آن، با استفاده از پرایمرهای اختصاصی از طریق روش nested PCR تشخیص صورت گرفت (Zhang et al., 2014). با این وجود روش nested RT-PCR در مقایسه با روش‌های real-time PCR و real-time RT-PCR نشان داد که این روش هم زمان بر است هم حساسیت کمتری دارد. این در حالی است که هر دو روش فوق از روش‌های دقیقی هستند که می‌توانند برای شناسایی و اندازه‌گیری عوامل بیماری‌زای ویروسی و باکتریایی از قبیل ویبریو

از مهمترین علائم آسیب شناسی بافت هیاتوپانکراس مشاهده واکوئله شدن سیتوپلاسم سلول‌های هیاتوپانکراس و مشاهده گنجیدگی ائوزینوفیلیک در درون سلول‌های اپی‌تلیوم مجاری هیاتوپانکراس همراه تورم شدن هسته سلول‌های هیاتوپانکراس می‌باشد.

1. Vibrioparahaemolyticus
2. Infectious hypodermal and hematopoietic virus(IHHNV)
3. Monodon baculovirus (MBV)
4. White spot syndrome virus (WSSV)
5. Taura syndrome virus (TSV)
6. Yellow headvirus (YHV)
7. Real-time Reverse Transcription Loop Mediated Isothermal Amplification
8. coagulative
9. degeneration
10. Myonecrosis
11. Eosinophilic inclusions

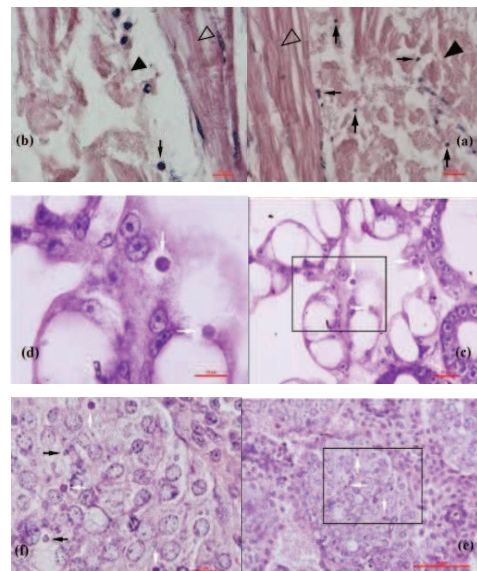


شکل ۳- بررسی ضایعات ناشی از بیماری ویروسی مرگ پنهان در مقاطع میکروسکوپ الکترونی. a: گنجیدگی‌های ایجاد شده توسط ویروس در هسته سلول‌های عضلانی (قاب مربع شکل)، M (عضلات مختلط). b: ماکروفاژهای بزرگ شده از گنجیدگی‌های ویروس در قاب مربع شکل تصویر a، پیکان‌های سفید ذرات ساخته شده ویروس در درون گنجیدگی‌های را نشان می‌دهد. پیکان‌های سیاه رنگ وجود ساختارهای پوششی درخشان با قطر میانگین ۵۱ نانومتر در در اطراف نوداویروس‌های غیرپوششی بیماری مرگ پنهان را نشان می‌دهد. c: برش میکروسکوپ الکترونی اپی‌تلیوم مجاری هپاتوپانکراس، پراکندگی ذرات نوداویروس بیماری مرگ پنهان در قاب مربع شکل را نشان می‌دهد. d: بزرگنمایی ماکروفاژهای نوداویروس بیماری مرگ پنهان تصویر e. c: برش میکروپ الکترونی غلاف اسفنجی^۱ بافت پیوندی هپاتوپانکراس، پراکندگی نوداویروس‌های بیماری مرگ پنهان در قاب مربع شکل. f: بزرگنمایی ماکروفاژهای نوداویروس بیماری مرگ پنهان در قاب مربع شکل تصویر e.

ناقلین ویروس بیماری

به دلیل کمبود اطلاعات موجود در رابطه با

1. Tunica Propria



شکل ۲- ضایعات آسیب شناسی ناشی در بیماری ویروسی مرگ پنهان. a: برش طولی عضلات مختلط شکمی همراه با نکروز انعقادی (مثلث مشکی توپر) و متراکم شدن هسته سلول‌های عضلانی (نوک پیکان سیاه)، رشته‌های عضلانی سالم (مثلث مشکی توخالی) (بزرگنمایی 40X). b: متراکم شدن هسته سلول‌های عضلانی (نوک پیکان)، رشته‌های عضلانی سالم (مثلث مشکی توخالی) و نکروز انعقادی و تکه تکه شدن رشته عضلانی (مثلث مشکی توپر) (بزرگنمایی 100X). c: آتروفی (کوچک شدن) و نکروز سلول‌های اپی‌تلیوم هپاتوپانکراس، گنجیدگی‌های بنفش رنگ (اُتوزینوفیلیک) در سلول‌های اپی‌تلیوم مجاری هپاتوپانکراس (نوک پیکان سفید رنگ) (بزرگنمایی 40X). d: گنجیدگی‌های بنفش رنگ در سلول‌های اپی‌تلیوم مجاری هپاتوپانکراس (نوک پیکان سفید رنگ) (بزرگنمایی 100X). گنجیدگی‌های بنفش رنگ کروی در سلول‌های ارگان لنفاوی (بزرگنمایی 40X)، گنجیدگی‌های بنفش رنگ کروی در سلول‌های ارگان لنفاوی (بزرگنمایی 100X).

علائم میکروسکوپ الکترونی

در بررسی میکروسکوپ الکترونی هپاتوپانکراس میگوهای آلوده به بیماری مرگ پنهان ذرات ویروسی نوداویروس کروی شکل بدون پوشش با قطر تقریبی $(24/9 \pm 1/8)$ نانومتر مشاهده می‌گردد (Zhang et al., 2014).

در بررسی میکروسکوپ الکترونی هپاتوپانکراس میگوهای آلوده به بیماری مرگ پنهان ذرات ویروسی نوداویروس کروی شکل بدون پوشش با قطر تقریبی $(24/9 \pm 1/8)$ نانومتر مشاهده می‌گردد.



شد که ۵ گونه کورفونیوم سینس^۷، دیوجنس ادواردسی^۸، پاراتمیسستو گوئیدی-چیدی^۹، توبوکا آرکوتا^{۱۰} و اسیپودا کوردیموندس ژانگ^{۱۱} می توانند به عنوان میزبان و مخزن ویروس بیماری مرگ پنهان محسوب شوند. لذا بر اساس نتایج بدست آمده گونه های معمولی بی مهرگان موجود در استخرهای پرورش میگو ممکن است بعنوان عوامل خطر زیستی برای شیوع بیماری ویروسی مرگ پنهان به حساب آیند (Liu et al., 2018).

فهرست منابع

1. Arcier, J.-M., Herman, F., Lightner, D. V., Redman, R. M., Mari, J. and Bonami, J.-R. 1999. A viral disease associated with mortalities in hatchery-reared postlarvae of the giant freshwater prawn *Macrobrachium rosenbergii*. *Diseases of Aquatic Organisms*, 38, 177-181.
2. Durand, S. and Lightner, D. 2002. Quantitative real time PCR for the measurement of white spot syndrome virus in shrimp. *Journal of Fish Diseases*, 25, 381- 389.
3. Liu, S., Wang, X., Xu, T., Li, X., Du, L. and Zhang, Q. 2018. Vectors and reservoirhosts of covert mortality nodavirus (CMNV) in shrimp ponds. *J Invertebr Pathol*, 154, 29- 36.
4. Moffitt, C. M. and Cajas-Cano, L. 2014. Blue growth: the 2014 FAO state of world fisheries and aquaculture. *Fisheries*, 39, 552- 553.

حاملین و مخازن ویروس بیماری مرگ پنهان تا کنون پیشگیری و کنترل بیماری مؤثری از بیماری در مزارع پرورش میگو صورت نگرفته است. با این وجود بررسی های به عمل آمده مشخص نموده است که از میان ۱۵ گونه بی مهره جمع آوری شده از استخرهای پرورش میگو مبتلا به بیماری ویروسی مرگ پنهان، ۱۱ گونه از لحاظ ویروس این بیماری مثبت بودند. این گونه ها شامل آرتمیا آب شور^۱، بارناکل^۲، روتیفر^۳، آمفی پودا^۴، خرچنگ ها^۵ و صدف^۶ می باشد.



شکل ۴- بی مهره گان موجود در استخرهای پرورش میگو حامل ویروس بیماری مرگ پنهان

با این وجود با استفاده از روش تشخیصی RT-LAMP، RT-nPCR، توالی یابی، آسیب شناسی، و In Site to Hybridization مشخص

گونه های معمولی بی مهرگان موجود در استخرهای پرورش میگو ممکن است بعنوان عوامل خطر زیستی برای شیوع بیماری ویروسی مرگ پنهان به حساب آیند.

1. *Artemia sinica*
2. barnacle *Balanus* sp
3. rotifer *Brachionus urceus*
4. amphipod *Corophium sinense* Zhang, hyperiid amphipod *Parathemisto gaudichaudi*, unidentified gammarid amphipod
5. hermit crab *Diogenes edwardsii*, common clam *Meretrix*, ghost crab *Ocypode cordimundus*, fiddler crab *Tubuca arcuata*
6. *Crassostrea gigas* Pacific oyster
7. *Corophium sinense*
8. *Diogenes edwardsii*
9. *Parathemisto gaudichaudi*
10. *Tubuca arcuata*
11. *Ocypode cordimundus* Zhang



11. Zhang, Q., Liu, Q., Liu, S., Yang, H., Liu, S., Zhu, L., Yang, B., Jin, J., Ding, L., Wang, X., Liang, Y., Wang, Q. and Huang, J. 2014. A new nodavirus is associated with covert mortality disease of shrimp. *J Gen Virol*, 95, 2700- 9.
12. Zhang, Q., Liu, S., Yang, H., Zhu, L., Wan, X., Li, X. and Huang, J. 2017a. Reverse transcription loop-mediated isothermal amplification for rapid and quantitative assay of covert mortality nodavirus in shrimp. *J Invertebr Pathol*, 150, 130- 135.
13. Zhang, Q., Xu, T., Wan, X., Liu, S., Wang, X., Li, X., Dong, X., Yang, B. and Huang, J. 2017b. Prevalence and distribution of covert mortality nodavirus (CMNV) in cultured crustacean. *Virus Res*, 233, 113- 119.
5. Pooljun, C., Direkbusarakom, S., Chotipuntu, P., Hirono, I. and Wuthisuthimethavee, S. 2016. Development of a TaqMan real-time RT-PCR assay for detection of covert mortality nodavirus (CMNV) in penaeid shrimp. *Aquaculture*, 464, 445- 450.
6. Tang, K. F. and Lightner, D. V. 2001. Detection and quantification of infectious hypodermal and hematopoietic necrosis virus in penaeid shrimp by real-time PCR. *Diseases of aquatic organisms*, 44, 79- 85.
7. Tang, K. F., Pantoja, C. R., Redman, R. M. and Lightner, D. V. 2007. Development of in situ hybridization and RT-PCR assay for the detection of a nodavirus (PvNV) that causes muscle necrosis in *Penaeus vannamei*. *Diseases of aquatic organisms*, 75, 183- 190.
8. Thitamadee, S., Prachumwat, A., Srisala, J., Jaroenlak, P., Salachan, P. V., Sritunyalucksana, K., Flegel, T. W. and Itsathitphaisarn, O. 2016. Review of current disease threats for cultivated penaeid shrimp in Asia. *Aquaculture*, 452, 69- 87.
9. Yan, D., Tang, K. F. and Lightner, D. V. 2009. Development of a real-time PCR assay for detection of monodon baculovirus (MBV) in penaeid shrimp. *Journal of invertebrate pathology*, 102, 97- 100.
10. Yoganandhan, K., Leartvibhas, M., Sriwongpuk, S. and Limsuwan, C. 2006. White tail disease of the giant freshwater prawn *Macrobrachium rosenbergii* in Thailand. *Diseases of Aquatic Organisms*, 69, 255- 258.